



Keperawatan dan Faktor-Faktor yang Mempengaruhi Luka Nekrotik Usus pada Pasien Covid-19

¹Sitti Syabariyah*, ²Afdhalun Nisa, ¹Nina Gartika

Corresponding Author: * sittisyabariyah@unisa-bandung.ac.id

¹ Universitas Aisyiyah Bandung, Bandung, Indonesia

² Bandung Kiwari Hospital, West Java, Indonesia

Abstrak

Pasien COVID-19 yang parah sering mengalami hiperinflamasi. Hiperinflamasi sistemik dapat menyebabkan mikrotrombosis sebagai akibat hiperkoagulasi. Hal ini dapat menyebabkan iskemia pada jaringan pencernaan dan akhirnya menimbulkan luka nekrotik usus. Penelitian ini mengidentifikasi faktor apa saja yang mempengaruhi timbulnya luka nekrotik usus pada pasien COVID-19 serta implikasi keperawatannya. Analisis dilakukan dengan strategi pencarian pada tiga studi yaitu case study, systematic review dan meta-analysis yang disusun dari Maret 2021 hingga Juli 2021. Database yang digunakan Google Scholar, Pubmed, Research Gate dan Science Direct yang setidaknya membahas mekanisme luka nekrotik usus dan presentasi kasus luka nekrotik usus pada pasien COVID-19. Hasil penelitian menunjukkan pasien COVID-19 yang berjenis kelamin laki, kelompok usia dewasa dengan komorbid diabetes memiliki resiko tinggi terhadap masalah luka nekrotik usus dan untuk tata laksana, keperawatan kritis dapat menjadi bidang yang perlu dipilih oleh perawat selama memberikan perawatan pada pasien. Diharapkan penelitian ini dapat menjadi referensi dalam pengembangan ilmu keperawatan mengenai mekanisme luka nekrotik usus pada pasien COVID-19.

Katakunci: COVID-19, Usia, Komorbiditas, Luka Nekrotik, Usus

Pendahuluan

Coronavirus disease 2019 (COVID-19) merupakan penyakit menular yang disebabkan jenis virus baru yang diketahui dapat menginfeksi saluran nafas pada manusia mulai dari batuk pilek hingga yang lebih serius seperti Middle East Respiratory Syndrome (MERS) dan Severe Acute Respiratory Syndrome (SARS) [1]. World Health Organization (WHO) menginformasikan pada tahun 2020 lebih dari 48.136.225 jumlah kasus yang telah diidentifikasi secara global dengan angka kematian lebih dari 1.225.913 kasus, sementara lebih dari 31.919.360 pasien telah pulih [2]. Sejalan dengan peningkatan kasus di dunia, kasus COVID-19 di Indonesia pada Juli 2021 menunjukkan angka 2.780.803 total kasus dan dilaporkan 71.397 kasus meninggal [3]. Data Pusat Informasi dan Koordinasi Covid-19 Provinsi Jawa Barat, mengonfirmasi terdapat 508.814 total kasus dimana Kota Bandung pada Juli 2021 menduduki posisi ke-tiga ratio positif COVID-19 dengan terkonfirmasi terdapat 32.062 kasus yang terdiri 10.088 kasus isolasi atau dalam perawatan, 21.825 kasus sembuh dan 149 kasus meninggal [4].

Pasien yang terinfeksi COVID-19 akan menunjukkan gejala yang bermacam-macam, dari tingkat keparahan ringan atau sembuh sendiri, dengan pneumonia berat disertai *Acute Respiratory Distress Syndrome* (ARDS) yang membutuhkan perawatan intensif hingga kondisi sepsis atau syok sepsis yang akhirnya meninggal dunia [5]. Ref. [6] menemukan sekitar 80-81% mengalami tingkat keparahan ringan, tetapi 14% pasien mengalami gejala berat dan 5-6,1% pasien menjadi kritis. Umumnya pasien akan mengalami gejala berupa batuk, demam dan kelelahan atau mialgia [7].

COVID-19 identik dengan manifestasi gangguan sistem respirasi, namun Ref. [8] menegaskan bahwa meningkatnya tingkat keparahan pasien COVID-19 juga berdampak pada kerusakan hati dan gejala gastrointestinal, dengan prevalensi gabungan gejala pencernaan adalah 15% (10-21; kisaran: 2-57; I2 = 96%) dengan mual atau muntah, diare, dan kehilangan nafsu makan menjadi tiga gejala yang paling umum [9]. Ref. [10] membuktikan RNA SARS-CoV-2 juga ditemukan dalam jaringan pencernaan pada pasien COVID-19. SARS-CoV-2 menginfeksi gastrointestinal terbukti pada hasil penelitiannya yaitu sekitar 53% dinyatakan positif RNA SARS-CoV-2 pada tinja dari 73 pasien yang ia teliti. Dari data ini Ref. [11] menyimpulkan SARS-CoV-2 dapat hidup dan bereplikasi di usus.

Fakta terbaru juga menunjukkan bahwa banyak pasien COVID-19 berat mengalami koagulopati yang hampir sama dengan koagulopati sistemik lain pada infeksi berat [12]. Koagulopati pada pasien terjadi akibat D-dimer yang meningkat saat hiperinflamasi dan prokoagulan pada COVID-19 [13]. Koagulopati pada pasien menimbulkan protrombotik dan meningkatkan risiko trombotik dan tromboemboli vena maupun arteri [14]. Ref. [15] menegaskan respon inflamasi sistemik berlebihan menimbulkan jejak endotel sistemik dan hiperkoagulasi menyebabkan peningkatan risiko makrotrombosis dan mikrotrombosis sistemik. Mikrotrombosis sistemik pada gastrointestinal yang dialami pasien dapat menyebabkan iskemia pada jaringan pencernaan. Ref. [16] mengatakan keadaan ini lama-lama akan berdampak komplikasi luka nekrotik usus pada pasien COVID-19. Luka nekrotik usus merupakan tahap akhir dari proses penyakit lainnya (selain penyakit dari organ itu sendiri) yang ditandai dengan kematian sel akibat iskemia saluran gastrointestinal (GI) [17].

Ref. [18] menemukan luka nekrotik pada usus pasiennya dengan COVID-19 berwarna hitam kekuningan melingkar dengan diameter sekitar 3cm pada area anti-mesenterial. Ref. [19] juga menemukan kasus yang serupa, setelah beberapa hari dirawat inap pasien COVID-19 dalam penelitiannya mengalami perburukan hingga harus dilakukan laparatomi dan ditemukan nekrosis dinding kolon asendens dan sekum. Ref. [20] justru menemukan luka nekrotik dengan gambaran yang lebih unik, pada usus mengalami perubahan warna kuning terang (bukan perubahan iskemik hitam atau ungu), distribusi yang bervariasi antara keterlibatan melingkar dan keterlibatan yang tidak merata di sepanjang sisi anti-mesenterika usus halus, dan demarkasi yang jelas dari perbatasan iskemia tanpa zona transisi anatomik.

Pasien yang memiliki luka nekrotik usus memiliki angka mortalitas yang sangat tinggi dan juga sering disertai syok sepsis. Ref. [21] menyatakan pasien dengan luka nekrotik usus tanpa intervensi dan atau pembedahan 100% memiliki angka mortalitas yang tinggi. Walaupun pasien sudah diberikan treatment sesuai dan pembedahan darurat, pasien yang mampu bertahan pun tinggi kemungkinan mengalami komplikasi pasca pembedahan [22]. Pembedahan pada pasien dengan iskemia mesenterika akut memiliki angka kematian 47% dan mortalitas terus meningkat karena komorbid yang dimiliki pasien [22].

Fenomena terkini yaitu luka nekrotik usus merupakan fenomena menarik dan juga masalah besar yang sangat berbahaya. Mortalitas kasus cukup tinggi apalagi terkait dengan kasus COVID-19 yang ada sehingga merasa perlu untuk melakukan kajian ilmiah lebih lanjut dari beberapa hasil penelitian yang sudah ada. Kemudian akan diidentifikasi sebagai variabel yang berpotensi sebagai faktor-faktor

yang mempengaruhi timbulnya nekrosis usus pada pasien COVID-19. Lalu dikembangkan sebagai bahan studi dasar dengan mengetahui variable-variabel yang kemungkinan menjadi faktor timbulnya nekrotik pada pasien COVID 19.

Sebagian besar penelitian hingga saat ini masih berfokus pada gambaran klinis dan karakteristik luka nekrotik usus pada pasien. Padahal pasien COVID-19 dengan luka nekrotik usus lebih membutuhkan perhatian dan asuhan keperawatan yang spesifik. Sebagai tenaga keperawatan perlu memahami mekanisme dan kondisi pasien COVID-19 rawat inap dengan luka nekrotik usus, guna menambah wawasan perawat, membantu perawat dalam menentukan intervensi keperawatan yang lebih spesifik dengan memahami mengenai faktor-faktor yang bisa memperberat atau meringankan gejala yang timbul pada pasien COVID-19. Artikel ini dilakukan kajian literatur secara mendalam tentang "Literature Review: Faktor-Faktor yang Mempengaruhi Timbulnya Luka Nekrotik Usus pada Pasien Covid-19 dan Implikasi Keperawatannya".

Metode

Pencarian dimulai sejak bulan Maret sampai bulan Juli 2021. Data dalam penelitian ini adalah data sekunder yang diperoleh dalam bentuk artikel atau jurnal nasional maupun internasional yang mana topiknya sesuai dengan tema yang akan dibahas oleh penulis. Pencaraian data menggunakan database dengan kualitas tinggi dan sedang, yaitu Google Scholar, Pubmed, Research Gate dan Science Direct. Kata kunci yang digunakan dalam penulisan literature review ini adalah harus ada wound "bowel necrosis", "covid 19", "coronavirus disease", "injury", "ischemia" "ulcer", "wound", "covid-19" "nekrotik usus", "iskemia", "luka", "ulkus", "cedera", dan "coronavirus". Pencarian artikel dilakukan menggunakan PECOS framework dengan kriteria inklusi seperti pada Tabel 1.

Tabel 1. Kriteria Inklusi dengan PECOS Framework dan Tahun Publikasi

Kriteria (PECOS)	Inklusi
Population / Problem	Pasien rawat inap COVID-19 dengan luka nekrotik usus
Exposure	Faktor-faktor timbulnya luka nekrotik usus pada pasien COVID-19 dan implikasi keperawa-tannya.
Comparison	Tidak ada
Outcomes	Mengetahui faktor-faktor timbulnya luka nekrotik usus pada pasien COVID-19 dan implikasi keperawa-tannya.
Study Design	Case Study, Systematic review, Meta-Analysis
Publish Year	≥2016

Penelusuran literatur sesuai Fig. 1 dari empat database dengan menggunakan kata kunci yang telah disesuaikan dengan tema, penulis menemukan sejumlah 457 artikel yang sesuai. Artikel yang duplikat disaring berdasarkan judul, dilanjutkan berdasarkan abstrak dan menyesuaikan keseluruhan teks artikel dengan tema literature review yang akan dibahas. Uji kelayakan diseleksi melalui penyaringan berdasarkan kriteria inklusi dan kriteria eksklusi. Hasil akhir dari seleksi studi didapatkan sebanyak 10 artikel/jurnal sebagai bahan kajian literature review ini.

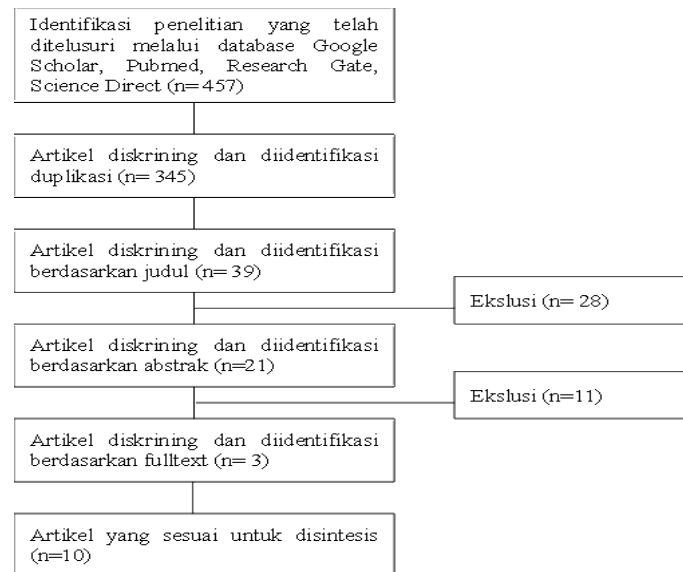


Fig. 1. Diagram Alir Seleksi Artikel

Hasil dan Pembahasan

Luka nekrotik usus merupakan tahap akhir dari proses penyakit yang baru-baru ini ditemui pada beberapa pasien COVID-19, ditandai dengan kematian sel karena berkurangnya aliran darah ke saluran pencernaan. Telah dikumpulkan 15 data pasien dari beberapa jurnal yang membahas luka nekrotik usus pada pasien COVID-19. Melalui pengolahan data tersebut peneliti dapat merumuskan beberapa faktor yang mempengaruhi timbulnya luka nekrotik usus pada pasien COVID-19. Peneliti berhasil menemukan beberapa kesamaan informasi yang dapat membantu peneliti dalam mengidentifikasi data pasien tersebut.

A. Pengaruh Faktor Karakteristik Pasien COVID-19 dengan Luka Nekrotik Usus

Luka nekrotik usus merupakan salah satu komplikasi COVID-19 pada gastrointestinal yang sifatnya darurat dengan tingkat mortalitas tinggi yang bisa terjadi pada siapapun. Dilihat dari beberapa penelitian yang menjadi sumber literatur ini, telah dikumpulkan data dari 10 jurnal ditemukan sebanyak 15 pasien positif COVID-19 dengan luka nekrotik usus yang terdiri dari 1 orang pasien anak, 9 orang pasien dewasa dan 5 orang pasien lansia. Dari data ini dapat dilihat bahwa pasien positif COVID-19 dewasa kemungkinan memiliki resiko tinggi dan anak memiliki resiko cukup rendah terhadap timbulnya luka nekrotik usus.

Hasil ini dipertegas dengan temuan Ref. [23] bahwa data yang tersedia menunjukkan bahwa keparahan penyakit, dirawat inap dan kematian akibat COVID-19 jarang terjadi pada anak-anak. Kemampuan regenerasi yang sangat baik dari epitel alveolar anak dapat berkontribusi pada pemulihan dini dari COVID-19 [24]. Hal ini diperjelas Ref. [24] dalam penelitiannya subset limfosit dan profil sitokin cairan lapisan alveolar kurang pada anak-anak positif COVID-19. Sehingga anak cenderung mengalami respon inflamasi rendah dan resiko hiperkoagulasi juga kecil yang mana akan diikuti minimnya resiko timbul luka nekrotik usus. Berbeda dengan pasien dewasa, yang memiliki penekanan sistem imun adaptif yang terlalu aktif dan disfungsi pada infeksi berat, yang mana tidak dialami pada anak-anak [26]. Bertambahnya usia dikaitkan dengan peningkatan aktivitas elastase neutrofil, pelepasan granula

primer, migrasi yang tidak akurat, dan peningkatan stres oksidatif yang mengarah ke keadaan peradangan sistemik dengan mekanisme pemulihan yang terganggu [27].

Data menunjukkan jumlah pasien lansia positif COVID-19 tidak sebanyak pasien dewasa. Ref. [26] menyampaikan bahwa penuaan dikaitkan dengan proses yang disebut immunosenescence, yaitu penurunan efisiensi sistem kekebalan dengan bertambahnya usia. Ref. [27] juga memperjelas usia lanjut dari pasien yang terinfeksi berhubungan dengan tingkat limfopenia, yang memberikan bukti bahwa orang tua menunjukkan penurunan imunocompetence, yaitu kemampuan tubuh untuk menghasilkan respon imun normal setelah terpapar antigen. Sebagian besar pasien yang termuat dalam data berjenis kelamin laki-laki yaitu sebanyak 11 orang sedangkan perempuan sebanyak 4 orang dengan pasien meninggal 3 orang laki-laki dan 2 orang perempuan. Hasil ini didukung oleh Ref. [28] bahwa perempuan kurang terhadap penyakit virus dibandingkan dengan pria. Dua kromosom X pada wanita mempengaruhi sistem kekebalan tubuh bahkan jika salah satunya tidak aktif. Kromosom X bekerja pada berbagai elemen sistem kekebalan seperti FOXP3, TLR7, TLR8, CD40L dan CXCR3 dihasilkan lebih banyak pada perempuan dan mempengaruhi respons terhadap infeksi virus dan vaksinasi.

Eksresi berlebihan TLR7 pada wanita meningkatkan resistensi terhadap infeksi virus, seperti yang terjadi pada infeksi COVID-19. TLR penting dalam mengendalikan replikasi virus yang dapat dihambat oleh ligan spesifik untuk TLR. Selanjutnya, TLR7 diekspresikan dalam sel dendritik, monosit yang bersirkulasi, makrofag, dan sel B yang mengenali RNA untai tunggal CoV-19 dengan mempromosikan produksi antibodi anti-CoV-19 dan sitokin pro inflamasi termasuk IL-6 dan IL-1. Pada kromosom X terdapat lokus yang mengkode gen yang terlibat dalam regulasi sel imun seperti FOXP3, faktor transkripsi sel Treg (T regulator), TLR7 dan TLR8 yang mengikat virus. Peran TLR7 memungkinkan perempuan untuk memiliki resiko luka nekrotik dan kematian yang lebih rendah [29].

B. Pengaruh Faktor Komorbiditas Pasien COVID-19 dengan Luka Nekrotik Usus

Komorbid yang dimiliki pasien SARS-CoV-2 menyebabkan prognosis yang lebih buruk dan tingkat kematian yang lebih tinggi pada mereka yang memiliki penyakit penyerta [30]. Kajian Ref. [31] menunjukkan bahwa terdapat 13 dari 15 pasien COVID-19 dengan luka nekrotik usus memiliki komorbiditas, yang terdiri dari penyandang diabetes melitus 9 orang, penyandang hipertensi 6 orang, penyandang obesitas 3 orang, penyandang bronkitis kronis 1 orang, penyandang transplantasi jantung 1 orang, penyandang gagal jantung 1 orang, penyandang sirosis hepatitis 1 orang, penyandang idiopathic medullar aplasia 1 orang, penyandang gagal ginjal kronik 1 orang, ansietas dan gangguan tidur 1 orang. Hasil dari data ini dapat disimpulkan komorbid diabetes melitus pada pasien COVID-19 paling berpengaruh pada timbulnya luka nekrotik usus, lalu diikuti hipertensi dan obesitas [31].

Diabetes melitus merupakan salah satu komorbiditas tinggi tertular COVID-19 dan memiliki prognosis yang buruk. COVID-19 memperparah individu penyandang diabetes melalui ketidakseimbangan ACE2 dan disfungsi sel β pankreas karena virus juga ditemukan dapat masuk ke pulau Langerhans melalui kombinasi ACE2. Akibatnya, pasien akan mengalami diabetik akut, hal ini dapat memperburuk komplikasi [32]. Infeksi SARS-Cov-2 juga menyebabkan peningkatan produksi spesies oksigen reaktif (ROS). Produksi ROS dan aktivasi virus dari sistem renin-angiotensin-aldosteron (RAAS) (melalui peningkatan ekspresi angiotensin II) bisa menyebabkan resistensi insulin, hiperglikemia dan

kerusakan endotel vaskular yang ketiganya berkontribusi pada tromboemboli dan intravaskular koagulasi diseminata (DIC). Hal ini terjadi disebabkan oleh infeksi SARS-CoV-2 yang mana dapat meningkatkan komponen pembekuan darah, fibrinogen dan D-dimer [31], [32].


Ref. [32] menyatakan COVID-19 dapat menyebabkan peningkatan mediator inflamasi dalam darah, termasuk liposakarida, inflamasi sitokin dan metabolik toksik. Pada pasien diabetes dengan pneumonia berat akibat infeksi SARS-CoV-2 ditemukan mengalami penurunan limfosit dan peningkatan neutrofil lebih tinggi dibanding pasien yang tidak diabetes. Disamping itu, level serum pada pasien diabetes juga mengalami peningkatan, seperti IL-6, serum feritin, ESR dan CRP. IL-6 merupakan prediktor yang sangat baik dalam memperparah penyakit dan prognosis, dan waktu ekspresinya lebih lama daripada sitokin lain (TNF dan IL-1). Peningkatan feritin serum yang signifikan dapat mengaktivasi monosit. Kondisi ini menunjukkan bahwa pasien diabetes sangat beresiko mengalami badai inflamasi, akhirnya menyebabkan keparahan pasien COVID-19 dengan cepat [33], [34].

Selain peningkatan D-dimer, hasil dari badai inflamasi yang berlangsung akan mengaktifkan plasmin. Namun, saat peradangan dan hipoksia berlangsung, molekul yang diinduksi hipoksia dapat mengaktifkan trombin secara langsung, dan aktivasi monosit-makrofag juga akan mengeluarkan massa jaringan dan mengaktifkan jalur koagulasi eksogen, yang menyebabkan hiperkoagulasi keseluruhan, keadaan, atau bahkan koagulasi intravaskular desiminata [33], [35], [36].

Kasus yang dilaporkan oleh Ref. [20] di mana pasien COVID-19 mengalami nekrosis usus dikaitkan dengan adanya hubungan antara COVID-19 dan hiperkoagulabilitas. D-dimer yang tinggi merupakan bukti terjadinya fenomena badai sitokin yang mana dapat mengindikasikan hiperkoagulopati. Akhirnya mengakibatkan kerusakan sel yang luas, nekrosis, dan cedera pada beberapa organ dengan gejala multisistem yang berbeda pada pasien dengan infeksi virus yang dikonfirmasi, termasuk nekrosis usus. Pernyataan ini didukung oleh Ref. [36], pada penelitiannya ia mendapatkan temuan usus jejunum pasiennya mengalami iskemia sepanjang 80 cm saat dilakukan operasi darurat. Sayangnya, mekanisme yang mendasari iskemia akibat potensi cedera jaringan oleh RNA SARS-CoV-2 di saluran pencernaan masih belum ada dilakukan studi secara ekstensif. Selain itu, pasien juga didiagnosis trombotemia karena adanya temuan nekrotik transmural dengan beberapa trombus didalam lamina propria dan submukosa usus pasien.

Hipertensi merupakan penyakit kedua setelah diabetes sebagai faktor yang mempengaruhi timbulnya luka nekrotik usus. Alasan mengapa pasien hipertensi memiliki risiko lebih besar terkena COVID-19 parah masih belum jelas [37], [38]. Namun, teori yang mungkin adalah bahwa coronavirus patogenik manusia (keluarga coronavirus sindrom pernafasan akut yang parah; SARS CoV, MERS-CoV dan SARS-CoV-2), mengikat ke sel target mereka melalui Angiotensin Converting Enzyme 2 (ACE2), yang diekspresikan oleh sel epitel paru, usus, ginjal, dan pembuluh darah [39]. Mengontrol hipertensi dengan Angiotensin Converting Enzyme Inhibitors (ACEI) dan Angiotensin Receptor Blocker (ARB) dapat meningkatkan regulasi ACE2 [40], [41].

Ref. [42] menyatakan peradangan kronis tingkat rendah yang dialami pasien diabetes juga dapat menyebabkan peningkatan badai sitokin pada pasien COVID-19 dengan obesitas. Pasien COVID-19 dengan obesitas memiliki konsentrasi ACE2 yang lebih tinggi. Peningkatan ekspresi reseptor ACE-2 yang



juga terjadi pada jaringan adiposa mengakibatkan tubuh yang memiliki lebih banyak adiposit, memiliki lebih banyak pula reseptor ACE-2 mengikat protein spike dari SARS-CoV-2. Ikatan tersebut mengakibatkan penurunan ekspresi ACE-2, dimana akan menghambat efek proteksi ACE-2 yang berkontribusi terhadap keparahan gejala klinis [43], [44].

Beberapa pasien COVID-19 memiliki komorbid utama bahkan tidak hanya satu penyakit. Fakta ini sejalan dengan penelitian Ref. [45] menyatakan gangguan kardiovaskular, hipertensi dan diabetes melitus umumnya berdampak pada individu yang sama dan kemungkinan salah satunya mempengaruhi risiko yang dikaitkan dengan faktor lain. Sayangnya, keadaan pasien dengan kondisi yang tumpang tindih ini tidak dilaporkan di sebagian besar penelitian, tidak mungkin untuk menentukan tingkat risiko untuk masing-masing komorbid ini secara pasti. Komorbid lain yang dialami pasien selain diabetes dan hipertensi masing-masing hanya satu orang yang mengalami setiap macam komorbiditas tersebut. Ref. [46] menyampaikan hasil salah satu penelitian meta-analisis mengenai COVID-19 menyatakan bahwa belum dipahami mekanismenya antara peningkatan keparahan COVID-19 dengan penyakit hati, keganasan, atau penyakit ginjal. Selanjutnya, ansietas yang dialami pasien bila dikaitkan dengan infeksi SARS-CoV-2 dapat disebabkan baik oleh respons kekebalan terhadap virus itu sendiri, atau oleh stres psikologis [47], [48]. Terakhir, idiopathic medullar aplasia yang merupakan komorbid satu-satunya pasien anak telah dikonfirmasi berhubungan dengan COVID-19 dengan menunjukkan reaksi kekebalan yang intens yang terjadi terlambat karena infeksi virus primer yang tidak diketahui, tetapi saat ini tidak ada penelitian yang melaporkan kasus iskemia usus pada anak-anak [49].

C. Tata Laksana Keperawatan Pasien COVID-19 dengan Luka Nekrotik Usus

Tata laksana yang tepat dan memadai pada pasien COVID-19 sangat diperlukan guna kesembuhan dan mencegah keparahan penyakit tersebut [50]. Hingga kini tata laksana utama COVID-19 yang semacam anti-viral masih belum juga ditemukan [51]. Tidak adanya pengobatan mutlak pasien COVID-19 dapat berpengaruh pada penurunan prognosis penyakit. Di rumah sakit, penanganan pasien COVID-19 juga sejauh ini masih berubah-ubah yang artinya belum ada penanganan pasien COVID-19 yang baku. Sebagian besar pasien hanya mendapatkan terapi suportif yang sesuai dengan kondisi pasien, terapi cairan adekuat yang sesuai dengan kebutuhan, dan terapi oksigen yang sesuai dengan derajat penyakit [51]. Hampir semua orang yang mendapatkan terapi tidak ada yang mendapatkan terapi semacam anti-viral sebagai tata laksana utama, melainkan pemberian beberapa terapi yang disesuaikan dengan kondisi mereka masing-masing. Tata laksana yang paling dominan dilakukan kepada pasien yaitu pemeriksaan diagnostik CT Scan, pemberian terapi oksigen, dan pemberian terapi antibiotik serta anti koagulan.

Penggunaan tocilizumab sebagai salah satu terapi suportif juga cukup populer dalam penanganan pasien COVID-19. Obat jenis IL-6 inhibitor ini merupakan suatu antibodi monoklonal yang memiliki potensi mengurangi derajat keparahan COVID-19 dan telah banyak digunakan karena dianggap efektif menurunkan respons inflamasi [52]. Sayangnya, Ref. [53] menyatakan dalam penelitiannya bahwa terapi ini masih perlu dipertimbangkan mengingat SARS-Cov-2 adalah enterotropik dan paparan tocilizumab diasumsikan juga memiliki efek enterotik, hal ini dapat menyebabkan ulserasi akut pada ileum terminalis.

Pada tata laksana COVID-19, pengendalian komorbiditas juga harus diperhatikan. Dari penjelasan pada sub bab sebelumnya, bisa dipahami bahwa komorbiditas seperti diabetes, hipertensi, obesitas, penyakit kardiovaskular dan penyakit serebrovaskular berhubungan dengan morbiditas dan mortalitas pasien COVID-19 [54]. Sehingga apabila pengendalian komorbid tidak dilakukan dengan baik, bisa mempengaruhi hasil tatalaksana itu sendiri. Selain memperhatikan keefektifan dan ketepatan tatalaksana, tenaga kesehatan memiliki pengaruh dalam kesiapsiagaan menangani pasien COVID-19. Berdasarkan tata laksana luka nekrotik usus pada pasien COVID-19 masih belum ada penelitian yang menyebutkan peran perawat yang tertulis. Padahal, selama proses penyembuhan perawat memiliki interaksi yang paling intens dengan pasien. Sejalan dengan Ref. [55] yang menyatakan bahwa keterlibatan perawat sebagai tenaga kesehatan berada di garis depan dalam menangani pasien COVID-19. Sehingga perawat harus memiliki pengetahuan dan keterampilan dalam memberikan asuhan keperawatan pada kasus luka nekrotik usus dengan COVID-19. Namun, hingga kini penulis belum menemukan penelitian yang memuat pedoman khusus asuhan keperawatan pada kasus luka nekrotik usus dengan COVID-19.

Keperawatan medikal bedah, keperawatan perioperatif dan keperawatan kritis merupakan beberapa bidang keperawatan yang memiliki andil cukup besar dalam tata laksana keperawatan pada pasien COVID-19 dengan luka nekrotik usus yang rawat inap maupun rawat jalan. Tata laksana keperawatan rawat inap yang dimaksud bisa berupa pelaksanaan implementasi keperawatan pada manajemen konservatif, manajemen pembedahan bedah hingga perawatan kritis, sedangkan rawat jalan bisa ditambahkan edukasi perawatan selama di rumah. Tabel 2 menunjukkan data hasil penelusuran artikel yang terpilih.

Tingginya tingkat mortalitas luka nekrotik usus, bidang keperawatan yang mempunyai peran utama dalam tata laksana keperawatan yaitu bidang keperawatan kritis. Walaupun untuk pedoman yang baku mengenai asuhan keperawatan pada luka nekrotik usus pada pasien COVID-19 masih belum ditemukan, Ref. [63] menyusun pedoman keperawatan kritis pada pasien COVID-19 secara umum yang mana pedoman ini dapat diterapkan pada pasien COVID-19 dengan luka nekrotik usus. Perawat harus mampu melakukan pengkajian kondisi klinis pada pasien. Dalam mengelola pasien perawat juga harus mampu menentukan indikasi masuk ICU dan memberikan asuhan keperawatan kritis secara spesifik dengan modifikasi perawatan COVID-19 [66]. Namun, jika dalam mengelola pasien, keluarga lebih memilih dirawat dalam perawatan bisa, pastikan pasien mendapatkan perawatan secara optimal [64].

Tabel 2. Karakteristik, Komorbiditas Tata Laksana Pasien COVID-19 dengan Luka Nekrotik Usus

Pasien/ Referensi	Usia	Jenis Kelamin	Komorbid	Kondisi Akhir	Tata Laksana yang Dilakukan pada Pasien
P1/ [20]	47	Laki-laki	Diabetes Melitus Tipe 2	Perawatan ICU, Meninggal	1. CT Scan 2. Operasi darurat (eksplorasi) 3. Perawatan ICU 4. Anti-biotik
P2/ [21]	65	Laki-laki	Diabetes Melitus	Perawatan ICU, Meninggal	1. CT Scan 2. Pemeriksaan Laboratorium 3. Oxygen therapy with non-rebreathing mask 4. Anti-coagulant therapy with molecular weight 5. Heparin infusion 25.000 IU/ day

Pasien/ Referensi	Usia	Jenis Kelamin	Komorbid	Kondisi Akhir	Tata Laksana yang Dilakukan pada Pasien
					6. Tramadol 100 mg/ day 7. Third-generation of chepalosposin antibiotic 8. Emergency laparotomy with bowel resection and anatomoses by using manual suturing 9. ICU+Ventilator 10. Menerima transfusi PRC (Packed Red Cell)+FFP (Fresh Frozen Plasma)
P3/ [56]	59	Perempuan	Diabetes Melitus Tipe 2	Perawatan ICU, Meninggal	1. CT Scan 2. Pemeriksaan Laboratorium 3. Further care 4. Operasi darurat (eksplorasi) 5. Perawatan ICU+Ventilator Mekanik
P4/ [57]	60	Laki-laki	Diabetes Melitus Hipertensi	Pulang setelah 1 bulan	1. Perawatan IGD 2. Emergency laparotomy 3. Rawat inap satu bulan
P5/ [37]	28	Perempuan	Tidak Ada	Pulang setelah 17 hari	1. CT Scan 2. Operasi darurat (eksplorasi) 3. Bowel resection+laparostomy temporary 4. Perawatan ICU 5. Terapi Anti-Koagulan
P6/ [37]	56	Laki-laki	Hipertensi, Diabetes, Obesitas	Masih dirawat di ICU	1. CT Scan 2. Operasi darurat (eksplorasi) 3. Bowel resection+laparostomy temporary 4. Perawatan ICU 5. Terapi noradrenalin dengan dosis tinggi.
P7/ [37]	67	Laki-laki	Bronkitis Kronis, Diabetes, Transplantasi Jantung	Perawatan ICU	CT Scan
P8/ [57]	55	Laki-laki	Hipertensi	Perawatan	1. CT Scan 2. Small intestine resection
P9/ [58]	62	Laki-laki	Obesitas, Arterial Hypertension, Diabetes Mellitus Type 2 dan Hepatic Cirrhosis (Non-Alcoholic Steatohepatitis + Hepatitis B)	Meninggal	1. CT Scan 2. Laparotomy 3. Superior mesentric artery (SMA) tromboembolctomy (resection small bowel followed by primary anastomosis)
P10/ [59]	72	Laki-laki	Multiple Comorbidities	Perawatan Konservatif	1. CT Scan 2. Bowel rest 3. Hydration 4. IV antibiotics
P11/ [60]	44	Laki-laki	Tidak Ada	Perawatan Konservatif	1. Pemeriksaan Laboratorium 2. Oxygen therapy 3. Anti biotics (Ciprofloxacin plus+Metronidazole)
P12/ [60]	47	Laki-laki	Ansietas, Obesitas, Gangguan Tidur, Sesak	Perawatan Konservatif	4. CT Scan 5. Mechanically ventilated 6. Unfractionated heparin infusion 7. Vasopressor 8. Crystalloid fluid
P13/ [60]	73	Laki-laki	Diabetes Melitus, Hipertensi, Gagal Jantung, Atrium Fibrilasi, Penggantian Katup Aorta, Transplantasi Ginjal Saat Kemoterapi.	Perawatan Konservatif	1. CT Scan 2. Mechanically ventilated 3. Metronidazole
P14/ [61]	9	Perempuan	Idiopathic Medullar Aplasia	Perawatan ICU, Meninggal	1. Pemeriksaan Laboratorium 2. CT Scan+X-Ray+USG 3. Rawat inap 4. Operasi darurat (eksplorasi) 5. Immune Globulin IV 6. Corticoids

Pasien/ Referensi	Usia	Jenis Kelamin	Komorbid	Kondisi Akhir	Tata Laksana yang Dilakukan pada Pasien
P15/ [62]	49	Perempuan	Hipertensi, Diabetes, Gagal Ginjal Kronis	Perawatan	7. Antibiotics (cephalosporins + metronidazole + azithromycin). 1. CT Scan 2. Pemeriksaan Laboratorium 3. Supplemental oxygen 4. Convalescent plasma 5. Laparatomy+jejunum resected


Selanjutnya, perawat harus bisa menentukan perencanaan fasilitas seperti mendapatkan pelatihan dalam pencegahan dan pengendalian infeksi termasuk penggunaan APD dan ketersediaan ruangan tekanan negatif [64]. Setelah itu menentukan diagnosa sampai intervensi keperawatan seperti melakukan pemantauan support hemodinamik, penggunaan teknik terapi cairan konservatif hingga memberikan edukasi keluarga sehingga program perawatan yang berfokus pada pasien dan keluarga tidak terhenti [65]. Disamping itu, perlu dipertimbangkan juga terkait kondisi klinis pasien luka nekrotik usus sebagian besar diawali oleh iskemia mesenterika, yang mana memiliki waktu optimal untuk intervensi adalah awal 12 jam dari awal gejala [65].

Perawat juga harus memberikan pelayanan perawatan end of life khusus pasien dengan prognosis yang buruk, dikarenakan pasien dengan COVID-19 terutama dengan komplikasi seperti luka nekrotik usus beresiko mengalami distress psychosocial bagi pasien itu sendiri. Ref. [66] juga menyatakan hal khusus dari pasien kemungkinan adanya kecemasan terhadap trauma dan stigma masyarakat yang mungkin akan muncul setelah pasien ditetapkan mengalami positif COVID-19, isolasi ketat, petugas dengan APD lengkap yang menjeramkan, serta jam berkunjung yang dibatasi [64]. Oleh karenanya, hal ini perlu diantisipasi dengan komunikasi baik dan melibatkan tim perawatan paliatif dan pihak rumah sakit memberikan fasilitas agar keluarga, tim kesehatan, dan pasien dapat berkomunikasi melalui video communication [64].

Terakhir, follow up care bagi pasien yang sudah pulang [65]. Follow up care dilakukan untuk mengevaluasi kondisi terkini pasien serta memastikan pasien memahami hal-hal yang perlu dilakukan jika terjadi kegawatan ulang [64]. Ref. [66] menemukan pasien pada penelitiannya mengalami luka nekrotik usus setelah dua minggu sebelumnya pasien baru selesai dirawat karena positif terinfeksi SARS-CoV-2 dan memiliki riwayat klinis peningkatan D-dimer. Oleh karena itu, selama follow up care, perawat perlu menanyakan status kesehatan pasien saat ini, apakah ada efek samping dari program pengobatan yang sedang dijalani, perjanjian kontrol atau program pemeriksaan lanjutan rawat jalan yang akan dilakukan pasien [65].

Kesimpulan

Perawat sebagai tenaga kesehatan yang berada di garis depan dalam menangani pasien COVID-19 harus mampu lakukan pengkajian kondisi klinis pada pasien, ketepatan dalam mengelola pasien dengan cara: mampu menentukan indikasi masuk ICU dan memberikan asuhan keperawatan kritis secara spesifik dengan modifikasi perawatan COVID-19 Perawat juga harus menentukan perencanaan fasilitas dan menentukan diagnosa sampai intervensi keperawatan yang komprehensif, memberikan edukasi keluarga pelayanan perawatan end of life khusus pasien dengan prognosis yang



buruk serta anjuran follow up care bagi pasien yang sudah pulang Pasien COVID-19 dengan usia dewasa memiliki resiko tinggi terhadap timbulnya luka nekrotik usus. Pasien COVID-19 berjenis kelamin laki-laki karena hanya memiliki satu kromosom X, dapat berdampak terhadap respons terhadap infeksi virus dan vaksinasi.

Pasien COVID-19 dengan komorbid diabetes melitus merupakan faktor paling berpengaruh pada timbulnya luka nekrotik usus. Diabetes melitus merupakan salah satu komorbiditas tinggi tertular COVID-19 dan memiliki prognosis yang buruk. COVID-19 juga menyebabkan disfungsi sel β pankreas karena virus juga ditemukan dapat masuk ke pulau langerhans melalui kombinasi ACE2 sebagai akibatnya pasien akan mengalami diabetik akut dengan menyebabkan resistensi insulin, hiperglikemia dan kerusakan endotel vaskular yang ketiganya berkontribusi pada tromboemboli dan intravaskular koagulasi diseminata (DIC). Hal ini terjadi disebabkan oleh peningkatan komponen pembekuan darah, fibrinogen dan D-dimer

Referensi

- [1] World Health Organization (WHO), "NOVEL CORONAVIRUS: Pertanyaan dan Jawaban Terkait Coronavirus," WHO Indonesia, 2020.
- [2] M. Naveed et al., "Who is a potential risk groups to coronavirus disease 2019 (COVID-19) A-Review," *New Microbes New Infect*, vol. 2019, p. 100849, 2021, doi: 10.1016/j.nmni.2021.100849.
- [3] O. W. in D. JHU CSSE COVID-19 Data, "Berita Virus corona (COVID-19) Statistik Berita Visualisasi Kasus," News Google, 2021.
- [4] Pusat Informasi dan Koordinasi Covid-19 Provinsi Jawa Barat, "Sebaran Kasus Covid-19 di Jawa Barat," Pusat Informasi dan Koordinasi Covid-19 Provinsi Jawa Barat, 2021.
- [5] M. Hoffmann et al., "SARS-CoV-2 Cell Entry Depends on ACE2 and TMPRSS2 and Is Blocked by a Clinically Proven Protease Inhibitor," *Cell*, vol. 181, no. 2, pp. 271-280.e8, Apr. 2020, doi: 10.1016/j.cell.2020.02.052.
- [6] Y. Hayashi et al., "The characteristics of gastrointestinal symptoms in patients with severe COVID-19: a systematic review and meta-analysis," *J Gastroenterol*, vol. 56, no. 5, pp. 409-420, May 2021, doi: 10.1007/s00535-021-01778-z.
- [7] R. A. Ghayda et al., "Correlations of Clinical and Laboratory Characteristics of COVID-19: A Systematic Review and Meta-Analysis," *Int J Environ Res Public Health*, vol. 17, no. 14, p. 5026, Jul. 2020, doi: 10.3390/ijerph17145026.
- [8] R. Mao et al., "Manifestations and prognosis of gastrointestinal and liver involvement in patients with COVID-19: a systematic review and meta-analysis," *Lancet Gastroenterol Hepatol*, vol. 5, no. 7, pp. 667-678, 2020, doi: 10.1016/S2468-1253(20)30126-6.
- [9] K. T. Silangen, B. J. Waleleng, and F. E. N. Wantania, "Gejala Gastrointestinal pada Pasien COVID-19," *e-Clinic*, vol. 9, no. 2, p. 279, 2021, doi: 10.35790/ecl.v9i2.32851.
- [10] F. Xiao, M. Tang, X. Zheng, Y. Liu, X. Li, and H. Shan, "Evidence for Gastrointestinal Infection of SARS-CoV-2," *Gastroenterology*, vol. 158, no. 6, pp. 1831-1833.e3, May 2020, doi: 10.1053/j.gastro.2020.02.055.
- [11] M. Ignat et al., "Small bowel ischemia and SARS-CoV-2 infection: an underdiagnosed distinct clinical entity," *Surgery*, vol. 168, no. 1, pp. 14-16, Jul. 2020, doi: 10.1016/j.surg.2020.04.035.
- [12] H. A. Willim, A. T. Hardigaloe, and A. I. Supit, "Koagulopati pada Coronavirus Disease -2019 (COVID-19): Tinjauan pustaka," vol. 11, no. 3, pp. 749-756, 2020, doi: 10.15562/ism.v11i3.766.
- [13] C. Lodigiani et al., "Venous and arterial thromboembolic complications in COVID-19 patients admitted to an academic hospital in Milan, Italy," *Thromb Res*, vol. 191, pp. 9-14, 2020, doi: 10.1016/j.thromres.2020.04.024.
- [14] M. Levi, J. Thachil, T. Iba, and J. H. Levy, "Coagulation abnormalities and thrombosis in patients with COVID-19," *Lancet Haematol*, vol. 7, no. 6, pp. e438-e440, 2020, doi: 10.1016/S2352-3026(20)30145-9.
- [15] B. S. Joly, V. Siguret, and A. Veyradier, "Understanding pathophysiology of hemostasis disorders in critically ill patients with COVID-19," *Intensive Care Med*, vol. 46, no. 8, pp. 1603-1606, Aug. 2020, doi: 10.1007/s00134-020-06088-1.

- [16] R. M. Gartland and G. C. Velmahos, "Bowel Necrosis in the Setting of COVID-19," *Journal of Gastrointestinal Surgery*, vol. 24, no. 12, pp. 2888–2889, 2020, doi: 10.1007/s11605-020-04632-4.
- [17] E. A. Campbell and M. Silberman, "Bowel Necrosis," *StatPearls*, pp. 1–5, 2020.
- [18] D. A. Soeselo, W. Hambali, and S. Theresia, "Bowel necrosis in patient with severe case of COVID-19: a case report," *BMC Surg*, vol. 21, no. 1, pp. 1–5, 2021, doi: 10.1186/s12893-021-01104-7.
- [19] M. Z. Mir, A. Mashhadi, M. Jahantigh, and S. J. Seyedi, "Bowel necrosis associated with COVID-19 pneumonia: A report of two cases," *Radiol Case Rep*, vol. 16, no. 4, pp. 819–823, Apr. 2021, doi: 10.1016/j.radcr.2021.01.043.
- [20] R. M. Gartland and G. C. Velmahos, "Bowel Necrosis in the Setting of COVID-19," *Journal of Gastrointestinal Surgery*, vol. 24, no. 12, pp. 2888–2889, 2020, doi: 10.1007/s11605-020-04632-4.
- [21] D. A. Soeselo, W. Hambali, and S. Theresia, "Bowel necrosis in patient with severe case of COVID-19: a case report," *BMC Surg*, vol. 21, no. 1, pp. 1–5, 2021, doi: 10.1186/s12893-021-01104-7.
- [22] E. A. Campbell and M. Silberman, "Bowel Necrosis," *StatPearls*, pp. 1–5, 2020.
- [23] American Academy of Pediatrics and Children's Hospital Association, "Children and COVID-19 : State Data Report," 2020.
- [24] N. Dhochak, T. Singhal, S. K. Kabra, and R. Lodha, "Why Children Fare Better Than Adults," *The Indian Journal of Pediatrics*, vol. 416, 2020.
- [25] L. R. A. Schouten, M. J. Schultz, A. H. van Kaam, N. P. Juffermans, A. P. Bos, and R. M. Wösten-van Asperen, "Association between Maturation and Aging and Pulmonary Responses in Animal Models of Lung Injury," *Anesthesiology*, vol. 123, no. 2, pp. 389–408, Aug. 2015, doi: 10.1097/ALN.0000000000000687.
- [26] C. López-Otín, M. A. Blasco, L. Partridge, M. Serrano, and G. Kroemer, "The Hallmarks of Aging," *Cell*, vol. 153, no. 6, pp. 1194–1217, Jun. 2013, doi: 10.1016/j.cell.2013.05.039.
- [27] R. A. Ghayda et al., "Correlations of Clinical and Laboratory Characteristics of COVID-19: A Systematic Review and Meta-Analysis," *Int J Environ Res Public Health*, vol. 17, no. 14, p. 5026, Jul. 2020, doi: 10.3390/ijerph17145026.
- [28] P. Conti and A. Younes, "CORONAVIRUS COV-19/SARS-CoV-2 AFFECTS WOMEN LESS THAN MEN: CLINICAL RESPONSE TO VIRAL INFECTION," *J Biol Regul Homeost Agents*, vol. 34, no. 2, pp. 339–343, 2020.
- [29] P. Conti and A. Younes, "CORONAVIRUS COV-19/SARS-CoV-2 AFFECTS WOMEN LESS THAN MEN: CLINICAL RESPONSE TO VIRAL INFECTION," *J Biol Regul Homeost Agents*, vol. 34, no. 2, pp. 339–343, 2020.
- [30] S. K. Das, "The Pathophysiology, Diagnosis and Treatment of Corona Virus Disease 2019 (COVID-19)," *Indian Journal of Clinical Biochemistry*, vol. 35, no. 4, pp. 385–396, 2020, doi: 10.1007/s12291-020-00919-0.
- [31] S. Lim, J. H. Bae, H.-S. Kwon, and M. A. Nauck, "COVID-19 and diabetes mellitus: from pathophysiology to clinical management," *Nat Rev Endocrinol*, vol. 17, no. 1, pp. 11–30, Jan. 2021, doi: 10.1038/s41574-020-00435-4.
- [32] Yuliana, "Wellness and Healthy Magazine," *Parque de los afectos. Jóvenes que cuentan*, vol. 2, no. February, pp. 124–137, 2020.
- [33] W. Guo et al., "Diabetes is a risk factor for the progression and prognosis of COVID-19," *Diabetes Metab Res Rev*, vol. 36, no. 7, Oct. 2020, doi: 10.1002/dmrr.3319.
- [34] C. V. Ugwueze, B. C. Ezeokpo, B. I. Nnolim, E. A. Agim, N. C. Anikpo, and K. E. Onyekachi, "COVID-19 and Diabetes Mellitus: The Link and Clinical Implications," *Dubai Diabetes and Endocrinology Journal*, vol. 26, no. 2, pp. 69–77, 2020, doi: 10.1159/000511354.
- [35] W. Guo et al., "Diabetes is a risk factor for the progression and prognosis of COVID-19," *Diabetes Metab Res Rev*, vol. 36, no. 7, Oct. 2020, doi: 10.1002/dmrr.3319.
- [36] M. Ignat et al., "Small bowel ischemia and SARS-CoV-2 infection: an underdiagnosed distinct clinical entity," *Surgery*, vol. 168, no. 1, pp. 14–16, Jul. 2020, doi: 10.1016/j.surg.2020.04.035.
- [37] Y. Wan, J. Shang, R. Graham, R. S. Baric, and F. Li, "Receptor Recognition by the Novel Coronavirus from Wuhan: an Analysis Based on Decade-Long Structural Studies of SARS Coronavirus.," *J Virol*, vol. 94, no. 7, 2020, doi: 10.1128/JVI.00127-20.
- [38] R. Hosseinzadeh et al., "Should all patients with hypertension be worried about developing severe coronavirus disease 2019 (COVID-19)?," *Clin Hypertens*, vol. 27, no. 1, pp. 1–7, 2021, doi: 10.1186/s40885-021-00161-7.
- [39] Z. Y. Zu et al., "Coronavirus Disease 2019 (COVID-19): A Perspective from China.," *Radiology*, vol. 296, no. 2, pp. E15–E25, 2020, doi: 10.1148/radiol.2020200490.

- [40] R. Kreutz et al., "Hypertension, the renin-angiotensin system, and the risk of lower respiratory tract infections and lung injury: implications for COVID-19," *Cardiovasc Res*, vol. 116, no. 10, pp. 1688–1699, Aug. 2020, doi: 10.1093/cvr/cvaa097.
- [41] A. Gunawan, K. Prahastanti, and M. R. Utama, "Pengaruh Komorbid Hipertensi Terhadap Severitas Pasien Yang Terinfeksi Covid 19," *Jurnal Implementa Husada*, vol. 1, no. 2, p. 136, 2020, doi: 10.30596/jih.v1i2.4972.
- [42] S. K. Das, "The Pathophysiology, Diagnosis and Treatment of Corona Virus Disease 2019 (COVID-19)," *Indian Journal of Clinical Biochemistry*, vol. 35, no. 4, pp. 385–396, 2020, doi: 10.1007/s12291-020-00919-0.
- [43] A. Tamara and D. L. Tahapary, "Obesity as a predictor for a poor prognosis of COVID-19: A systematic review.," *Diabetes Metab Syndr*, vol. 14, no. 4, pp. 655–659, doi: 10.1016/j.dsx.2020.05.020.
- [44] N. W. Aqmarina, E. D. Risanti, I. Novita, N. Mahmudah, and S. Wahyu, "Obesitas Sebagai Faktor Risiko Keperawatan Pada COVID-19," pp. 371–377, 2021.
- [45] B. De Almeida-Pititto et al., "Severity and mortality of COVID 19 in patients with diabetes, hypertension and cardiovascular disease: A meta-analysis," *Diabetol Metab Syndr*, vol. 12, no. 1, pp. 1–12, 2020, doi: 10.1186/s13098-020-00586-4.
- [46] B. Wang, R. Li, Z. Lu, and Y. Huang, "Does comorbidity increase the risk of patients with COVID-19: evidence from meta-analysis," *Aging*, vol. 12, no. 7, pp. 6049–6057, Apr. 2020, doi: 10.18632/aging.103000.
- [47] M. G. Mazza et al., "Anxiety and depression in COVID-19 survivors: Role of inflammatory and clinical predictors," *Brain Behav Immun*, vol. 89, pp. 594–600, Oct. 2020, doi: 10.1016/j.bbi.2020.07.037.
- [48] T. Almira, "Depresi Dan Kecemasan Pada Penderita Corona Virus Disease 2019," *Jurnal Penelitian Perawat Profesional*, vol. 2, no. 3, pp. 355–360, 2020.
- [49] L. S. Khesrani, karima Chana, F. Z. Sadar, A. Dahdouh, Y. Ladjadj, and D. Bouguermouh, "Intestinal ischemia secondary to Covid-19," *J Pediatr Surg Case Rep*, vol. 61, p. 101604, 2020, doi: 10.1016/j.epsc.2020.101604.
- [50] J. T. Astuti and S. Suyanto, "Implikasi Manajemen Keperawatan Dalam Penanganan Pasien Corona Virus Disease 19 (Covid-19): Literatur Review," *Medica Hospitalia : Journal of Clinical Medicine*, vol. 7, no. 1A, pp. 288–297, 2020, doi: 10.36408/mhjcm.v7i1a.465.
- [51] D. Handayani, D. R. Hadi, F. Isbaniah, E. Burhan, and H. Agustin, "Corona Virus Disease 2019," *Jurnal Respiriologi Indonesia*, vol. 40, no. 2, pp. 119–129, Apr. 2020, doi: 10.36497/jri.v40i2.101.
- [52] R. T. Purba, M. P. Adhi, E. Kusumawardhani, R. Hardian, and A. L. Tobing, "Potensi Pemberian Tocilizumab pada Pasien COVID-19 Di ICU RSUD Ulin Banjarmasin," *JAI (Jurnal Anestesiologi Indonesia)*, vol. 12, no. 3, pp. 17–33, 2020, doi: 10.14710/jai.v12i3.32905.
- [53] D. Bruce-Hickman, S. M. Sajeed, Y. H. Pang, C. S. Seow, W. Chen, and M. Gulati Kansal, "Bowel ulceration following tocilizumab administration in a COVID-19 patient," *BMJ Open Gastroenterol*, vol. 7, no. 1, pp. 3–7, 2020, doi: 10.1136/bmjgast-2020-000484.
- [54] D. Handayani, D. R. Hadi, F. Isbaniah, E. Burhan, and H. Agustin, "Corona Virus Disease 2019," *Jurnal Respiriologi Indonesia*, vol. 40, no. 2, pp. 119–129, Apr. 2020, doi: 10.36497/jri.v40i2.101.
- [55] J. T. Astuti and S. Suyanto, "Implikasi Manajemen Keperawatan Dalam Penanganan Pasien Corona Virus Disease 19 (Covid-19): Literatur Review," *Medica Hospitalia : Journal of Clinical Medicine*, vol. 7, no. 1A, pp. 288–297, 2020, doi: 10.36408/mhjcm.v7i1a.465.
- [56] M. Z. Mir, A. Mashhadi, M. Jahantigh, and S. J. Seyedi, "Bowel necrosis associated with COVID-19 pneumonia: A report of two cases," *Radiol Case Rep*, vol. 16, no. 4, pp. 819–823, Apr. 2021, doi: 10.1016/j.radcr.2021.01.043.
- [57] P. Keshavarz, F. Rafiee, H. Kavandi, S. Goudarzi, F. Heidari, and A. Gholamrezanezhad, "Ischemic gastrointestinal complications of COVID-19: a systematic review on imaging presentation," *Clin Imaging*, vol. 73, no. December, pp. 86–95, 2021, doi: 10.1016/j.clinimag.2020.11.054.
- [58] P. Keshavarz, F. Rafiee, H. Kavandi, S. Goudarzi, F. Heidari, and A. Gholamrezanezhad, "Ischemic gastrointestinal complications of COVID-19: a systematic review on imaging presentation," *Clin Imaging*, vol. 73, no. December, pp. 86–95, 2021, doi: 10.1016/j.clinimag.2020.11.054.
- [59] W. Hassan and H. K. A. Ramadan, "COVID-19 and pneumatosis intestinalis: An early sign of intestinal ischemia," *Digestive and Liver Disease*, vol. 53, no. 3, pp. 289–290, 2021, doi: 10.1016/j.dld.2020.10.036.
- [60] W. Hassan and H. K. A. Ramadan, "COVID-19 and pneumatosis intestinalis: An early sign of intestinal ischemia," *Digestive and Liver Disease*, vol. 53, no. 3, pp. 289–290, 2021, doi: 10.1016/j.dld.2020.10.036.

- [61] L. S. Khesrani, karima Chana, F. Z. Sadar, A. Dahdouh, Y. Ladjadj, and D. Bouguermouh, "Intestinal ischemia secondary to Covid-19," *J Pediatr Surg Case Rep*, vol. 61, p. 101604, 2020, doi: 10.1016/j.epsc.2020.101604.
- [62] C. Y. Chiu, A. Sarwal, A. M. Mon, Y. E. Tan, and V. Shah, "Gastrointestinal: COVID-19 related ischemic bowel disease," *Journal of Gastroenterology and Hepatology (Australia)*, vol. 36, no. 4, p. 850, 2021, doi: 10.1111/jgh.15254.
- [63] A. Dewi, B. Utomo, and S. Rachman, *Panduan Asuhan Keperawatan (PAK) pada Pasien Kritis dengan COVID-19*. Surabaya: Pusat Penerbitan dan Percetakan Universitas Airlangga, 2020.
- [64] A. Dewi, B. Utomo, and S. Rachman, *Panduan Asuhan Keperawatan (PAK) pada Pasien Kritis dengan COVID-19*. Surabaya: Pusat Penerbitan dan Percetakan Universitas Airlangga, 2020.
- [65] P. Balani, A. S. Bhuiyan, V. N. Dalal, and G. S. Maheshwari, "Early Detection and Successful Management of Acute Mesenteric Ischaemia in Symptomatic COVID-19 Patient," *Indian Journal of Surgery*, Apr. 2021, doi: 10.1007/s12262-021-02839-6.
- [66] C. Y. Chiu, A. Sarwal, A. M. Mon, Y. E. Tan, and V. Shah, "Gastrointestinal: COVID-19 related ischemic bowel disease," *Journal of Gastroenterology and Hepatology (Australia)*, vol. 36, no. 4, p. 850, 2021, doi: 10.1111/jgh.15254.

Penulis



Dr. Sitty Syabariyah, S.Kp., MS. Biomed. adalah dosen di Fakultas Ilmu Kesehatan, Universitas Aisyiyah Bandung. Gelar doktor diperoleh dari Universitas Indonesia. Keahliannya adalah dalam keperawatan, kesehatan, manajemen rumah sakit, dan manajemen risiko. Beliau telah menerbitkan banyak artikel di jurnal internasional. Pernah menjadi dosen tamu di University Teknologi Mara (UiTM) Malaysia. Saat ini menjadi reviewer dari *Journal of Health Sciences and Medical Development*. (email: sittisyabariyah@unisa-bandung.ac.id).



Afdhalun Nisa adalah perawat praktisi di Rumah Sakit Bandung Kiwari, Jawa Barat, Indonesia. Dalam kajian ini, beliau adalah anggota peneliti. (email: ners.afdhalunnisa@gmail.com).



Nina Gartika adalah dosen di Fakultas Ilmu Kesehatan, Universitas Aisyiyah Bandung. Penelitiannya terkait dengan keperawatan. Beliau pernah bekerja sebagai dosen tamu di Universiti Teknologi Mara (UiTM) Malaysia. Minat penelitiannya meliputi keperawatan geriatri dan keperawatan medis-bedah. (email: nina.gartika@unisa-bandung.ac.id).